Aus der Chirurgischen Abteilung
des Zahnärztlichen Universitäts-Instituts, Berlin
Direktor: Prof. Dr. Otto Hofer

Inwieweit ist der Nervus nasopalatinus Scarpae an der Innervation der Pulpen der oberen Schneidezähne beteiligt?

Inaugural-Dissertation

zur

Erlangung des Zahnärztlichen Doktorgrades

an der

Friedrich-Wilhelms-Universität zu Berlin

vorgelegt von

ASSEN DELOFF

Zahnarzt aus Berkowitza in Bulgarien

Tag der Promotion: 20. Nov. 1941

Buchdruckerei Franz Linke, Berlin NW 7, Marienstr. 13

M 287

Gedruckt mit Genehmigung der
Medizinischen Fakultät der Universität Berlin

Dekan: Prof. Dr. Kreuz

Referent: Prof. Dr. Hofer

R. UNIV
BIBLIOTHEEK
LEIDEN

Die Ausschaltung der Sensibilität der Pulpa zu behandelnder Zähne ist eine der vordringlichsten Probleme für den konservierend und technisch arbeitenden Zahnarzt.

Die Versuche, durch Einpressen oder Einlegen der verschiedensten Medikamente in die betreffende Kavität eine ausreichende Pulpen-Anaesthesie zu erzielen, sind eigentlich erfolglos geblieben. Man erreicht sie bis zu einem gewissen, einigermaßen befriedigenden Grade durch Infiltration des Anaestheticums in die Umgebung des zu bearbeitenden Gebietes. Dabei muß jedoch eine unerwünscht große Menge Flüssigkeit in das Gewebe gebracht werden. Das ist andrerseits zu vermeiden, da es unser Bestreben sein muß, den optimalen Effekt zu erzielen mit möglichst geringer Belästigung des Gewebes und minimaler Dosis des Anaestheticums.

An dieser Aufgabe haben seit mehr als 100 Jahren die bedeutendsten Forscher der allgemeinen und dentalen Medizin mit fortschreitendem Erfolg gearbeitet. In diesem Zusammenhang dürfen Namen wie: Roberts, Schleich, Braun, Einhorn, Partsch, Williger, Seidel, Sicher, Hofer u. a. nicht unerwähnt bleiben.

Der Arbeit dieser Männer ist es zu danken, daß wir heute in der Lage sind, durch Blockierung der Nervenstämme mit geringster Menge an Anaestheticum größere Gebiete zu desensibilisieren.

Gerade in den letzten Jahrzehnten beschäftigt sich die Wissenschaft immer mehr mit dem Ausbau der Stammanaesthesie. Ihre Technik gehört — oder sollte jedenfalls gehören — bis zu einem gewissen Grade zu dem heute selbstverständlichen Rüstzeug eines jeden Zahnarztes.

Lindemann erklärte es für eine wesentliche Aufgabe des Zahnarztes:

„1. schmerzbekämpfend in den Lauf der Dinge einzugreifen, d. h. aus irgendeiner Ursache heraus entstandene Schmerzen ursächlich zu ergründen und zu behandeln, auch wenn ein operatives Eingreifen nicht direkt in Frage kommt.

2. schmerzverhütend tätig zu sein, wenn irgendwelche besonderen therapeutischen Maßnahmen ausgeführt werden müssen. Dem Patienten sollen also auch Schmerzen jeglicher Art erspart bleiben, die irgendwo und irgendwie durch unser Vorgehen entstehen könnten, von entzündlichen Reizfolgen hier ganz zu schweigen.

3. Die Anästhesie im Bereiche des Mundes und der Kiefer soweit auszubauen, daß sie zu einer direkten Heilmaßnahme wird und sich unserem sonstigen Rüstwerk zur Wiederherstellung der Gesundheit gleichwertig und vollberechtigt angliedert."

Die Abb. 1, 2 und 3 sollen eine allgemeine Erinnerung der Nervenanordnung im Kiefergebiet geben:

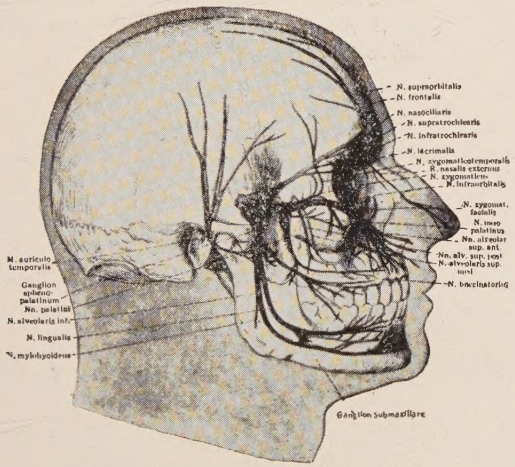

Abb. 1. Schema über die Verzweigung der Trigeminusäste. Die peripheren Ganglien des Trigeminus und ihre Wurzeln wurden nicht berücksichtigt.

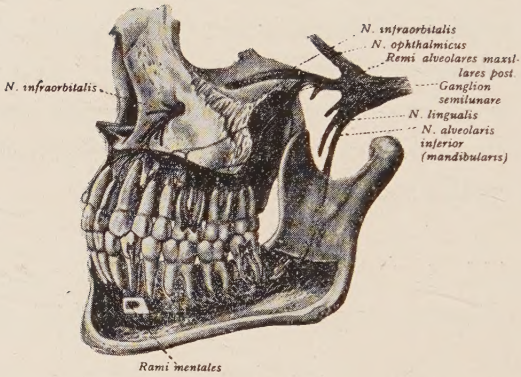

Abb. 2. **N. infraorbitalis und N. alveolaris inferior mit Plexus dentalis superior und inferior. Aus: Benninghoff, Anatomie des Menschen, Bd. II.**

Abb. 3. **Versorgungsgebiete der drei Äste des N. trigeminus.**

Im Unterkiefer ist bei relativ einfachen und klaren anatomischen Verhältnissen die Stammanaesthesie leicht zu erreichen, da nur 3 Punkte in Frage kommen: Der Nervus alveolaris inferior am Foramen mandibulare, der Nervus mentalis am Foramen mentale, der Nervus buccinatorius am vorderen Rande des Processus coronoideus in Höhe der letzten oberen Molaren-Kaufläche.

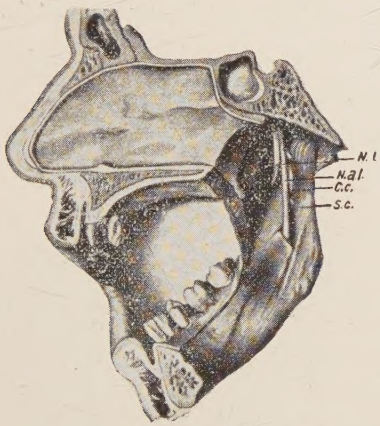

Abb. 4. Injektionsstellung. In dieser Stellung stimmt die Richtung des Nerven mit der Crista colli überein.
C. c. = Crista colli mandibulae; N. a. i. = Nervus alveolaris inferior; N. l. = Nervus lingualis; S. c. = Sulcus colli.

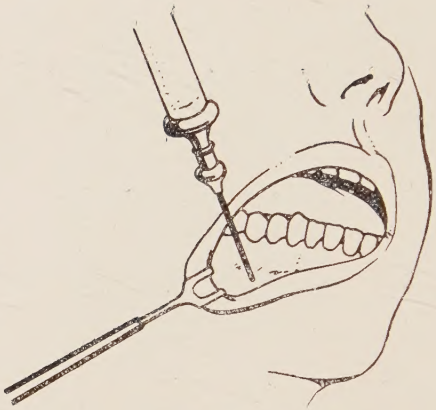

Abb. 5. Injektion am Foramen mentale.

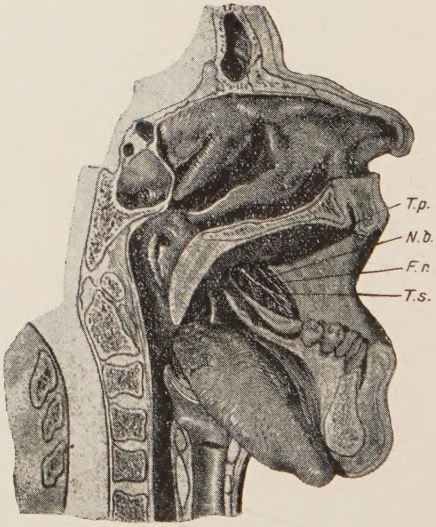

Abb. 6. An der linken Schädelhälfte wurde durch Spaltung der Wangenschleimhaut und des

Musculus buccinatorius der Wangennerv bloßgelegt. Man sieht die Kreuzung des Nerven mit den beiden Portionen des Musculus temporalis, die in der Höhe erfolgt, in der sich die Kauflächen der oberen Molaren befinden müßten, die leider an diesem Objekte fehlen. Die Mündung des Ductus parotideus ist sondiert. N. b. = Nervus buccinatorius; T. p. = Portio profunda musculi temporalis; T. s. = Portio superficialis musculi temporalis; F. r. Fovea retromoralis.

Im Oberkiefer liegen die anatomischen Verhältnisse wesentlich schwieriger, da eine zentrale Stammanaesthesie am Foramen rotundum für den Nervus maxillaris dem speziell geschulten Kieferchirurgen bei vorzugsweise klinisch durchgeführten Eingriffen überlassen bleiben muß.

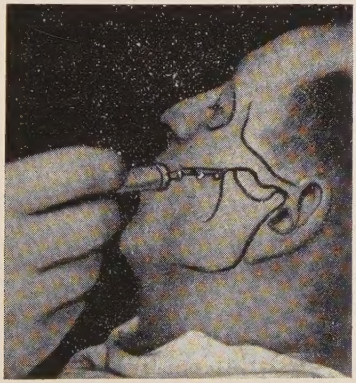

Abb. 7. Einstichpunkt nach der Wiener Schule für die Betäubung des II. Astes.

Für den Praktiker dürfte es zweckmäßig sein, sich auf die Anlegung von Anaesthesie-Depots an den Zweigstämmen des Trigeminus II zu beschränken: Am Foramen infraorbitale, Palatinum majus, am Tuber und am Foramen incisivum bezw. am Recessus nasopalatimus (Hofer).

Abb. 8. Lage der Kanüle bei der Tuberinjektion.

Abb. 9. Intraorale Injektion am Foramen infraorbitale.

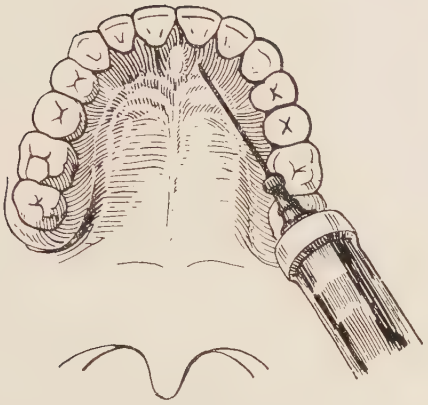

Abb. 10. Injektion am Foramen incisivum.

Abb. 11. Injektion am Foramen palatinum majus.

Abb. 12. Mit Pantokainlösung getränkter Tampon im unteren Nasengang zur Betäubung der Schleimhaut vor der Injektion in den Recessus nasopalatinus.

Abb. 13. Injektion am Recessus nasopalatinus zur Ausschaltung des N. nasopalatinus.

Aus den anatomischen Verhältnissen ergibt sich, daß man teilweise mit Überschneidungen rechnen muß in den einzelnen Versorgungsgebieten, deren genaue Kenntnis für die Ausführung der Stamm-Anaesthesie im Oberkiefer unerläßlich, und zwar besonders im Frontzahnbereich.

Anatomische Vorbemerkungen:

Der Nervus maxillaris s. Trigeminus II verläßt den knöchernen Schädel durch das Foramen rotundum. In der Flügelgaumengrube teilt er sich in seine zwei Hauptäste: den Nervus sphenopalatinus (stets mehrere Portionen) und den Nervus infraorbitalis, der noch vor seinem Eintritt in den Sulcus bezw. Canalis infraorbitalis die N. N. alveolares posteriores zum Tuber abgibt.

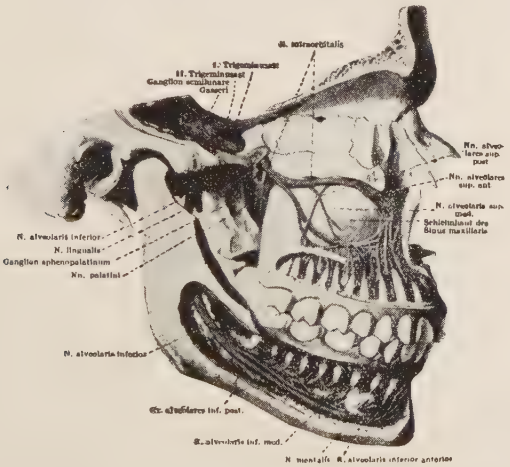

Abb. 14. Die Nerven der Kiefer und der Zähne. (Aus Sicher: Leitungsanaesthesie. Zum Teil nach Spalteholz.)

Noch im Sulcus infraorbitalis zweigt sich der Nervus alveolaris superior medius ab, der zum Plexus dentalis superior hinabzieht und den mittleren Anteil bildet. Im Canalis infraorbitalis zweigen sich die N. N. alveolares superiores anteriores ab, die vor ihrem Eintritt in die feinen Knochenkanälchen einen Ast zum N. nasopalatinus Scarpae abgeben. Einige Äste verlassen den N. infraorbitalis erst nach seinem Austritt aus dem Foramen infraorbitale und ziehen in der Fossa canina wieder in den Knochen hinein. (s. Abb. 2.) Dazu kommt noch, was aus den bisherigen Abbildungen nicht eindeutig hervorgeht, der Nervus nasopalatinus Scarpae.

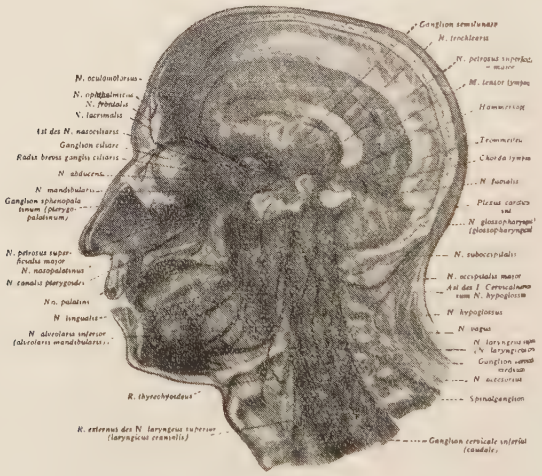

Abb. 15. Kopfnerven von links. Die linke Kopfhälfte ist entfernt, außer den Nerven sind das linke Auge, Teile der Felsenbeinpyramide und die Zunge stehengeblieben.

Diese Gesamtheit bildet den Plexus dentalis superior, von dessen hinterem Teil das Gebiet der Molaren, vom mittleren das der Prämolaren und dem vorderen Teil das der Schneidezähne und deren Pulpen versorgt wird.

Der Nervus sphenopalatinus aus dem Trigeminus II bildet einen Faserkomplex, dessen Hauptteil das Ganglion sphenopalatinum bildet (ein Teil zieht unmittelbar zur Nase). Von diesem aus laufen Fasern als Nn. nasales posteriores in die Nasenhöhle.

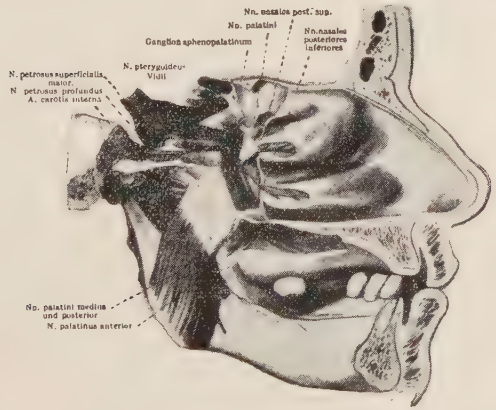

Abb. 16. Die Nasen- und Gaumenäste des II. Trigeminusastes und das Ganglion sphenopalatinum von innen her freigelegt.
(Nach Sicher: Leitungsanaesthesie.)

Der mittlere und größte dieser Gruppe ist der Nervus nasopalatinus Scarpae.

Der Ursprung und Verlauf des N. nasopalatinus Scarpae sowie seine Rolle bei der Innervation der oberen Frontzahnpartie ist in neuerer Zeit von H o f e r genau erforscht und beschrieben worden.

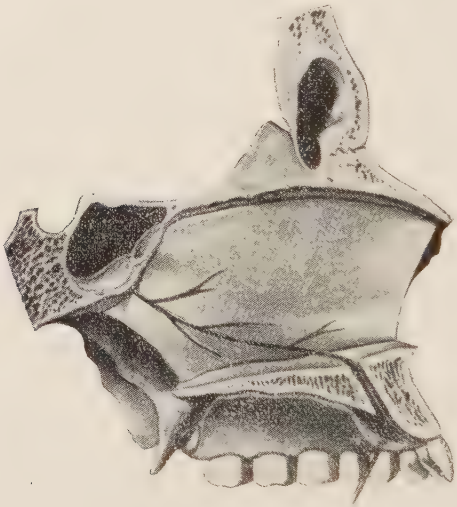

Abb. 17. Nervus nasopalatinus Scarpae.

In halber Höhe legt sich der N. nasopalatinus Scarpae hinten an das Septum nasi und läuft leicht nach unten durchgebogen abwärts zum Nasenboden. Etwa 1 cm von der Spina nasalis anterior (wobei in der Nasenschleimhaut der Recessus nasopalatinus gebildet

wird) zieht er durch den Canalis incisivus hinab zum Gaumen, wo er in der Papilla incisiva mündet und sich im vorderen Abschnitt der Gaumenschleimhaut verteilt als N. palatinus anterior. Auf seinem Wege gibt er ständig kleine Äste an das Septum ab. Vor seinem Eintritt in den Canalis incisivus nimmt der Nervus nasopalatinus Fasern des N. alveolaris superior anterior auf, die sich ihm gewissermaßen anfügen. Aus dieser Vereinigung werden im Kanal selbständig Zweige zu den Incisivi abgegeben.

„Die äußere Grenze der Versorgungszone zwischen Eckzahn und lateralem Incisivus. Es treten aus dem Stamm dieses Nerven (Nasopalatinus) auch Fasern zu den Pulpen dieser Zähne, so daß die Plexus-Anaesthesie an der Spina nasalis auch deshalb von Wert ist." (Guido Fischer.)

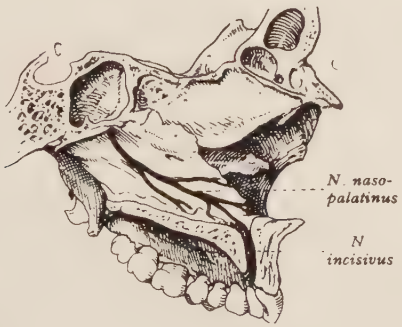

Abb. 18. N. nasopalatinus Scarpae mit N. incisivus. (Bichlmayr)

Abb. 19. Versorgungsgebiet des Plexus dentalis superior anterior (a), medius (b) und posterior (c). (Bichlmayr).

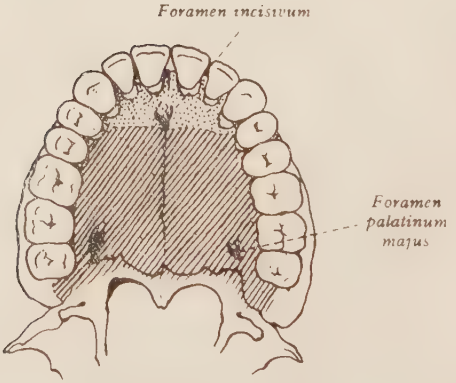

Abb. 20. Versorgungsgebiet des N. palatinus anterior (gestrichelt) und des N. incisivus (punktiert). (Bichlmayr). (Korrigiert mit eingezeichnetem Versorgungsgebiet des Nasopalatinus Scarpa als Abb. 21/22).

Aus diesen anatomischen Verhältnissen ergibt sich, daß die Innervation der Pulpen der oberen Schneidezähne nicht eindeutig sein kann. Bei den Maßnahmen, bei denen in der zahnärztlichen Praxis eine Anaesthesie der Pulpen in diesem Gebiet angestrebt wird (Präparation von Jackett-Kronen etc.), stößt man daher stets auf Schwierigkeiten, wenn diese Tatsachen nicht genügend beachtet werden.

Aus eigener Beobachtung kann ich nachstehenden Fall zur Erhärtung der Doppel-Innervation berichten:

Der Patient H. K. erscheint in der Sprechstunde und klagt über ein unbehagliches, stumpfes Gefühl in den beiden Schneidezähnen links, besonders störend macht sich dieser Umstand beim Essen bemerkbar. Er bemerkt diese Erscheinungen seit der vor etwa 6 Wochen vorgenommenen Operation der Septumdeviation.

Die Zähne sind wenig gefüllt und klinisch anscheinend o. B. Jedoch reagieren sie nur auf kräftige, überschwellige Reize. Ich entfernte, ohne Beschwerden zu erzeugen, eine etwas umfangreichere Silikatfüllung in $\underline{|1}$ ohne Bschwerde. Daraufhin ging ich mit dem Bohrer tiefer pulpenwärts, wobei der Patient ein gewisses Schmerzgefühl an-

gab, das heftig wurde, als die kräftig blutende Pulpa eröffnet wurde. Die von mir anfänglich noch erwogene Degeneration der Pulpa unter der Silikatfüllung war also nicht eingetreten. Vielmehr war offenbar bei der Septum-Operation der N. nasopalatinus Scarpae verletzt und seine Leitung unterbrochen worden. Der Kollege, der die Operation durchgeführt hatte, gab die Möglichkeit einer Verletzung des Nerven bei dem Eingriff zu.

Auf diese Weise war es zu einer Hypaesthesie im Versorgungsgebiet des linken N. nasopalatinus, also auch in den Pulpen von $\underline{|1.2}$ gekommen.

Eine völlige Anaesthesie konnte nicht eintreten, da die Nervi alveolares superiores anteriores bei dem Eingriff nicht berührt worden waren.

Zur Sicherung meiner Diagnose legte ich nach dem Vorbilde Hofers eine Anaesthesie am Foramen infraorbitale, die eine völlige Anaesthesie zur Folge hatte.

Der Patient (Mediziner) war selbst an der Sache interessiert. Ich konnte daher versuchen, den Status durch einen aseptischen Verband der Pulpa zu erhalten, was auch gelang.

Sechs Wochen später, nachdem ich inzwischen keinerlei Maßnahmen vorgenommen hatte, da die Pulpa erfreulicherweise reaktionslos geblieben war, berichtete mir der Patient, daß die Hypaesthesie verschwunden sei.

Jetzt unternahm ich den Gegenversuch. Nach Stamm-Anaesthesie am Foramen infraorbitale öffnete ich den gelegten aseptischen Pulpenverband und fand eine wiederum hypaesthetische Pulpa vor. Nun legte ich nach der von Hofer beschriebenen Technik eine Stamm-Anaesthesie des Nervus nasopalatinus Scarpae am Recessus nasopalatinus. Der Erfolg war eine völlige Anaesthesie der Pulpa.

Dieser eine Fall ist natürlich nicht voll beweiskräftig, da ein gewisser Fehler durch die vorgenommene Eröffnung der Pulpa möglich ist. Zum endgültigen Beweis der Doppel-Innervation der Pulpen der oberen Schneidezähne möchte ich daher das Ergebnis der von Hofer zu diesem Punkte durchgeführten exacten Versuche anführen, die diese Tatsache eindeutig bestätigen.

„Der Nervus nasopalatinus zeigt jedoch Beziehungen zu den Pulpen der oberen Schneidezähne.

Ich konnte in einigen Fällen von bloßliegenden Pulpen des großen und kleinen Schneidezahnes nach Ausschaltung des Nasopalatinus bedeutend herabgesetzte Empfindlichkeit derselben feststellen. Dieser Versuch allein erschien mir unverläßlich, da auch bei Ausschaltung des Nervus nasopalatinus in der Nase an eine Diffusion auf die Endäste des Alveolaris superior zu denken wäre. **Der Gegenversuch ergab einwandfrei, daß die Pulpen dieser Zähne Fasern vom Nervus nasopalatinus enthalten.**

Ich habe in 5 Fällen von bloßliegenden Schneidezahnpulpen die beiderseitige perkutane Infraorbitalanaesthesie vorgenommen und habe dabei einwandfrei am Foramen infraorbitale das Anaestheticum deponiert. Trotz vollkommener Anaesthesie im Hautbereich des Infraorbitalis waren die Pulpen der beiden Schneidezähne nicht ganz unempfindlich. Bei der Lokalanaesthesie hat man bisher diesen Umstand nicht bemerkt, weil durch die Diffusion von buccal her die Endfasern beider Nerven im Plexus dentalis vom Anaestheticum erreicht wurden. Es ergibt sich jedoch aus diesen Versuchen, daß man auch zwecks Pulpa-Anaesthesie zur Sicherung der Wirkung ein Anaesthesie-Depot buccal und palatinal, womöglich in den Canalis nasopalatinus setzten soll." (Aus Hofer: „Die Leitungsanaesthesie des Nervus nasopalatinus Scar-

pae bei stomatologischen Eingriffen" Zeitschrift f. Stomatologie XX. Jahrgang, Heft 7, 1922, Seite 6 im Sonderdruck.)

Wie aus den Versuchen H o f e r s und aus dem von mir beobachteten Fall hervorgeht, ist eine Beteiligung des Nervus nasopalatinus Scarpae an der Innervation der Pulpen der oberen Schneidezähne unzweifelhaft. Er ist jedoch keinesfalls der alleinige Zuträger sensibler Fasern. Vielmehr ziehen Fasern aus den Nn. alveolares superiores anteriores gemeinsam mit dem Nasopalatinus Scarpae (oder vielleicht besser neben diesen) in das Foramen apicale dentis zur Pulpa der Incisivi. Jeder dieser Nerven bleibt bei der Stamm-Anaesthesie des anderen unberührt. Will man also zur Freilegung der Pulpa oder zum Beschleifen von Jackettkronen etc. eine genügende Anaesthesie der Pulpen dieses Gebietes herstellen, so ist es unumgänglich, sowohl den Nervus nasopalatinus wie den Nervus infraorbitalis zu blockieren. Bei der Anwendung der so angegebenen Stamm-Anaesthesie erspart man dem Patienten Belästigung durch zu häufige Einstiche, da zwei für jede Seite genügen. Außerdem fallen die sonst unvermeidlichen Störungen infolge nicht ausreichender Empfindungslosigkeit der Pulpa fort. Der Zahnarzt kann ungestört arbeiten

Abb. 21. Versorgungsgebiet des Plexus dentalis superior anterior (a), medius (b) und posterior (c).

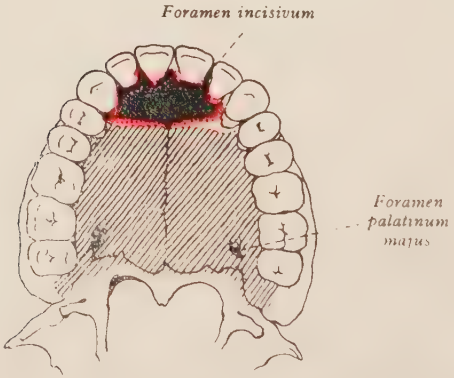

Abb. 22. Versorgungsgebiet des N. palatinus anterior (gestrichelt) und des N. incisivus (punktiert(. (Bichlmayr)
Korrigiert mit eingezeichnetem Versorgungsgebiet des Nasopalatinus Scarpae; rot.

Eine Schädigung der Pulpa durch die lokale Anaesthesie ist nicht anzunehmen. Über diese Frage ist, nachdem sie von Witzel im Jahre 1904 zur Diskussion gestellt worden ist, viel für und wider geschrieben und gesprochen worden.

Im Jahre 1932 konnte Euler in einem Referat vor der schlesischen zahnärztlichen Gesellschaft nach vielen eigenen und fremden Versuchen abschließend ausführen:

> „daß eine wirkliche Schädigung der Pulpa durch die terminale Anaesthesie nicht anzunehmen sei; es sei denn, daß die Pulpa vorher schon minderwertig war."

Auf keinen Fall ist demnach eine Schädigung der Pulpa bei der Stamm-Anaesthesie zu befürchten. Man darf sich jedoch nicht durch die Empfindungslosigkeit der Pulpa zu rücksichtsloserer Arbeit verleiten lassen: Die große Gefahr einer thermischen Schädigung bleibt bestehen und ist nicht unerheblich.

Abschließend möchte ich zusammenfassen:

Der Nervus nasopalatinus Scarpae beteiligt sich in großem Maße unzweifelhaft an der Innervierung der Pulpen der oberen Schneidezähne gemeinsam mit dem Nervus alveolaris superior anterior. Diese Tatsache, die ich durch eigene Beobachtung bestätigt finden konnte, ist nachgewiesen worden von Guido Fischer und vor allen Dingen durch die Versuche von Hofer.

Literaturverzeichnis.

1. Hofer: Die Leitungsanaesthesie des Nervus nasopalatinus Scarpae (Zeitschrift f. Stomatologie Heft 7, XX. Jahrgang 1922).
2. Sicher-Tandler: Anatomie für Zahnärzte (Verlag Julius Springer, Wien-Berlin).
3. Euler: Pulpa und Lokalanaesthesie (Dt. Zahnärztliche Wochenschrift 1932 S. 207).
4. Bichlmayr: Lokalanaesthesie und Allgemeinbetäubung in der Zahn-, Mund- und Kieferheilkunde. (Lehmann, München-Berlin).
5. Bering-Sicher: Allgemeine und örtliche Betäubung in der Zahnheilkunde (Urban & Schwarzenberg, Berlin-Wien).
6. Fischer: Die örtliche Betäubung in der Zahnheilkunde (Meusser, Berlin).
7. Spalteholz: Anatomischer Atlas (Verlag S. Hirzel, Leipzig).
8. Adrion-Hönig: Die Stammanaesthesie des Nervus maxillaris vom Foramen rotundum aus. (Dt. Mtsschr. für Zahnheilkunde Bd. 43.)
9. Driack: Bemerkungen zur Plexusanaethesie im Oberkiefer (Ztschrft. f. Stomatologie 1934 H. 14/15).
10. Immenkamp: Zur Technik der basalen Leitungsbetäubung (D. Z. W. 1937 H. 1).
11. Abbildungen für die vorliegende Arbeit wurden entnommen aus: Nr. 2, Nr. 4, Nr. 5, Nr. 7 des Literaturverzeichnisses

Am Schluß meiner Arbeit ist es mir ein aufrichtiges Bedürfnis, Herrn Professor Dr. H o f e r, Direktor der chirurgischen Abteilung des zahnärztlichen Instituts der Friedrich-Wilhelms-Universität zu Berlin, für die gütige Überlassung des Themas und die wertvollen Anregungen meinen verbindlichsten Dank auszusprechen.

Lebenslauf.

Ich, Assen Deloff, wurde am 22. April 1897 in Berkowitza in Bulgarien als Sohn des Kaufmanns Dimiter G. Deloff und seiner Ehefrau Iwanka geboren. Ich besuchte das Realgymnasium in Vraza.

1916 trat ich noch als Schüler in die bulgarische Armee ein und nahm so an deutscher Seite bis zum Friedensschluß am Weltkrieg teil. Danach nahm ich meine Studien wieder auf und bestand 1919 die Reifeprüfung am Realgymnasium in Vraza. Von 1919 bis 1920 arbeitete ich als Volksschullehrer und anschließend bis 1929 als Kaufmann in Sofia.

Im Jahre 1930 begann ich das Studium der Zahnheilkunde an der Friedrich-Wilhelms-Universität zu Berlin. Nach vier Semestern unterbrach ich mein Studium zu einem längeren Aufenthalt in meiner Heimat.

Im Februar 1935 bestand ich in Berlin die Zahnärztliche Vorprüfung und im Dezember 1939 die Zahnärztliche Staatsprüfung.